

## VENTRİKÜLOPERİTONEAL ŞARTLARIN NADİR BİR KOMPLİKASYONU

Dr. İsmail Hakkı AYDIN (x)  
Dr. Behiç TÜMER (xxxxx)  
Dr. Yunus AYDIN (xxxx)  
Dr. Mete KESİM (xx)  
Dr. Gülşen Altındirek (xxx)

### ÖZET:

*Ventriküloperitoneal şantların nadir bir komplikasyonu sunulmuştur. Peritoneal kateterin ucunun, karın duvarını delerek dışarıya çıktığı ve beyin-omurilik sıvısının (BOS) sızdığı bir vaka, kliniğimizde tesbit edilmiş ve literatür gözden geçirilmiştir*

### GİRİŞ:

Ventriküloperitoreal (VP) şant yöntemi, hidrosefali tedavisinde geniş bir uygulama alanı bulmuştur (3,9). Mikronöşürjideki son gelişmeler, VP şantların kullanımını eskiye oranla azaltmışsa da, halen hidrosefalide BOS'un bir başka boşluğa drene edilmesi için sıklıkla kullanılmaktadır. Bu yöntemin kraniyal komplikasyonları yanında, abdominal komplikasyonları da bir çok otör tarafından araştırılmıştır. VP şantların abdominal komplikasyonları son on yıl içinde Davidson (3), De Sousa ve Worth (4) ve Wakai (19) tarafından geniş bir şekilde incelenmiştir. 8 yaşında bir hastamızda, VP şantın distal ucunun spontan olarak karın duvarındaki eski insizyon yerini delerek dışarı çıktığını tesbit ettik. Bu vakayı aşağıda takdim ediyoruz.

### VAKA TAKDİMİ

H.B. 8 yaşında (Protokol No: 12786-12843) erkek hasta, 1981 yılında İ.Ü. İstanbul Tıp Fakültesi Nöroşürji Kliniğinde, vermiş tümörü sebebi ile ameliyat edilerek tümör çıkartılmış ve gelişen hidrosefali sebebi ile orta basınçlı Holter valvli

(x) Ata. Ü. Tıp Fakültesi Nöroşürjü Anabilim Dalı Öğretim Görev.

(xx) Ata. Ü. Tıp Fakültesi Genel Cerrahi Anabilim Dalı Öğ. Üyesi, Doç. Dr.

(xxx) Kadın hastalıkları ve Doğum uzmanı

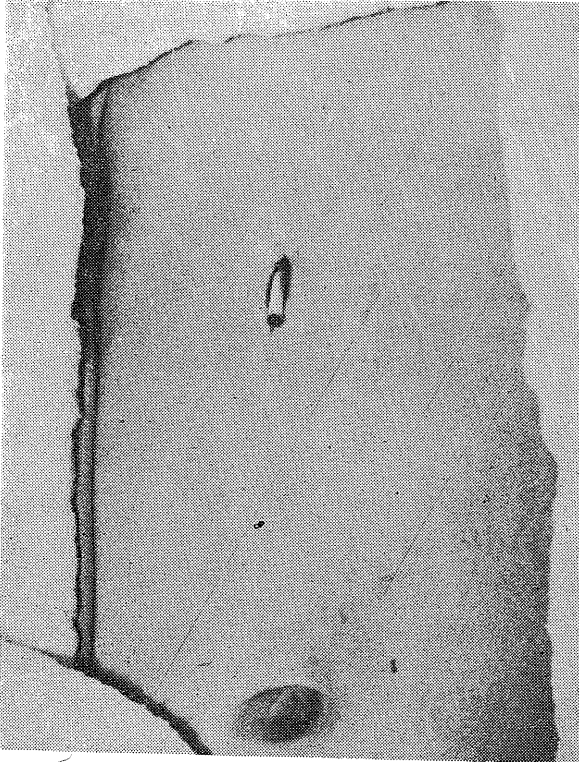
(xxxx) Ata. Ü. Tıp Fakültesi Nöroşürji Anabilim Dalı Öğ. Üyesi, Doç. Dr.

(xxxxx) Erzurum SSK Hastanesi Nöroşürji Uzmanı.

Not : XXI. Psikiyatri ve Nöroloji Bilimler kongresinde tebliğ edilmiştir.

VB şant tatbik edilerek şifa ile taburcu edilmişti. 6 ay kadar hiç bir şikayeti olmayan hasta, daha sonra karnının sağ üst kısmındaki yara yerinden berrak bir sıvının sızdığını fark etmiş. Bu sızıntı giderek artmış ve nihayet buradan şantının peritoneal ucunun dışarı doğru çıktığını farketmiş. Bu şikayetlerle Atatürk Üniversitesi Tıp Fakültesi Nöroşürji Anabilim Dalına müracaatla yatırılmıştı. Yara yerinden berrak sıvının gelmesi ile kliniğimize yatırılması arasında geçen süre iki gündü.

Hastanın müracaatında yapılan muayenesinde: genel durum iyi, şuur açık, derin tendon refleksleri dört ekstremitede de canlı ve orta derecede intansiyonel tremor mevcut olup, diğer nörolojik muayenesi normaldi. Haricen, sağ epigastrik bölgede, iyileşmiş eski ensizyon yerinden VP şantın distal ucunun dışarıya doğru çıktığı (Resim 1) ve ucundan damla damla berrak BOS geldiği tesbit edildi. Şantın pompasına basınç uygulandığında, BOS distal uçtan fişkirir tarzda geliyordu. Yara yeri tamamen iyileşmiş ve her hangi bir enfeksiyon belirtisi yoktu. Ateş 36,5 derece C, nabız 80 /dk. idi. Rutin kan ve idrar tetkiklerinde patoloji tesbit edil-



Resim 1: Sağ üst karın kadrnında şantın peritoneal ucunun karın duvarını delerek dışarı çıktığı görülüyor

medi. Preoperatif devrede, ucu karın duvarından dışarı çıkmış olan peritoneal kateterden alınan BOS da, protein 40 mg %, şeker 65 mg % olup mm3 de 3 adet lenfosit tesbit edildi. BOS ve peritoneal kateter yatağından alınan kültürde üreme olmadı.

Yara yeri steril olarak pansuman edildi ve hasta 7.12.1982 tarihinde ameliyata alındı. Herhangi bir enfeksiyon bulgusu olmaması sebebi ile, ETGA altında sağ subkostal seviyedeki eski ameliyat skatrısı çıkartılıp fistül ağzı çevreden diseke edildi ve çıkartıldı. Periton açılarak, peitoneal uc yeniden periton içine yerleştirildi. Tabakalar sıkıca kapatılıp ameliyata son verildi.

Postoperatif seyri komplikasyonsuz geçti. Ameliyat esnasında karın içinden alınan kültürde de üreme olmadı. Hastaneden taburcu edildikten 6 ay sonra yapılan kontrol muayenesinde, çok hafif bir intansiyonel tremor haricinde herhangi bir patoloji tesbit edilmedi. Enfeksiyon belirtisi de yoktu.

## TARTIŞMA

Hidrosefali tedavisinde uygulanan VP şantların bir çok peritoneal komplikasyonları değişik müelliflerece bildirilmiştir (1,2,5,6,10,16,19), Ancak bu komplikasyonların geniş taraması Davidson (3), DeSousa ve Worth (4) ve Nishijima ve arkadaşlarınca (13) yapılmıştır. Tarayabildiğimiz kadarıyla literatürde yayınlanan VP şantların abdominal komplikasyonlarını bir tablo halinde vermeyi uygun bulduk. (Tablo 1).

Otörler	Y 1	Referans	VP şantın komplikasyonu
Murtagh ve Lehman	1967	(12)	Hidrosetel
Adeloye	1973	(1)	Göbek fistülü
Keen ve Weitzner	1973	(8)	İnflamatuar mezenterik pseudotumor
Patel ve Matloub	1973	(15)	Vagina perforasyonu
Grosfeld ve ark.	1974	(6)	Mesane perforasyonu, inguinal herni, anal ekstruzyon
Mozingo ve Cauthen	1974	(11)	Vagina perforasyonu
Ramani	1974	(16)	Skrotuma protrüzyon
Giuffre ve Di-Lorenzo	1975	(5)	Barsak perforasyonu
Parry ve ark.	1975	(14)	Ascites oluşumu
Azimi ve ark.	1976	(2)	Kolon perforasyonu
Rao ve ark.	1977	(15)	Ventrikülobronşial fistül
DeSousa ve Worth	1979	(4)	Abdominal insizyonel ekstruzyon
Latchaw ve Hahn	1981	(10)	Pseudokist oluşumu
Hadani ve ark.	1982	(7)	Akut Apandisit
Wakai	1982	(19)	Karın duvarından ekstruzyon
Aydın ve ark.	1984		Abdominal insizyonel ekstruzyon

(sunduğumuz vaka)

Wakai'nin vakasında, VP şantın peritoneal ucu karın duvarını delerek dışarı çıkmıştı (19). DeSousa ve Worth'un vakasında ise, kateterin ucu, iyileşmiş yara yerinden protrüze olmuştu (4). Bizim vakamızda da protrüzyon, iyileşmiş yara yerinden olmuştu. Ancak bizim vakamızda, DeSousa ve Worth'un vakasında olduğu gibi enfeksiyon yoktu. Adeloyle II aylık bir çocukta, umbilikal protrüzyon bildirdi. Adeloyle bu komplikasyonu, göbeğin anatomik ve gelişim itibarı ile zayıf olmasını bağladı (1). Giuffre ve Di Lorenzo, 14 aylık bir çocukta, meme üstü bölgesindeki cild ensizyonundan kateterin protrüze olduğunu bildirdi (5).Yayımlanan vakaların çoğunda, enfeksiyon bulunması ve bizim vakamızda herhangi bir enfeksiyon veya enflamatuar bulgunun bulunmaması gerçekten çok ilginçtir.

Wakai, vakasındaki şant ekstrüzyonunu, şantın sert ucunun lokal erozyon ve enfeksiyona sebep olması ile izah etmiştir (19). Şant ekstrüzyonuna, enfeksiyondan başka, distal kateterin pereperitoneal mesafeye yapışması da sebep olmaktadır (4). Fischer şant ekstrüzyonunun, literatürde bildirilenlerden daha fazla olduğunu ve cilddeki lokal iskemi ve enfeksiyonun buna sebep olabileceğini bildirmiştir (Editorial Comment to Reference 4.). Schulhof, skar ve enflamasyon sebebi ile distal kateterin fikse olduğu yerden yavaş yavaş penetrasyon yaparak karın duvarını deldiğini iddia etmektedir (18).

Enfeksiyonun tesbit edildiği durumlarda, şantın çıkartılması, yüksek doz antibiotik verilmesi ve enfeksiyon prolemi ortadan kalktıktan sonra yeni bir şant tatbiki önerilmektedir (4,7,18,19).

#### **SUMMARY:**

#### **A RARE COMPLICATION OF VENTRICULOPERITONEAL SHUNTS**

A rare complication of a ventriculoperitoneal shunt is reported. The peritoneal catheter of the shunt spontaneously extruded through the well-healed abdominal incision with clear fluid dripping from it. This is very interesting case since he had not any infection.

#### **KAYNAKLAR**

- 1- Adeloyle A: Spontaneous extrusion of the abdominal tube through the umbilicus complicating peritoneal shunt for hydrocephalus: Case report. J. Neurosurg 38: 758-760, 1973.
- 2- Azimi, F, Dinn WM, Naumann RA: Intestinal perforation-an irrequent complication of vertriculoperitoneal shunts. Radiology 121: 701-702, 1976.
- 3- Davidson RI: Peritoneal bypass in the treatment of hydrocephalus. Historical review and abdominal complicatons. J Neurol Neurosurg Psychiatry 39: 640-646, 1976.

- 4- DeSousa AL, Worth RM: Extrusion of peritoneal catheter through abdominal incision: Report of a rare complication of ventriculo-peritoneal shunt. *Neurosurgery* 5: 504-506, 1979.
- 5- Giuffre, R, Di Lorenzo N: Two unusual complications of ventriculo-peritoneal shunt in the same infant. *Surg Neurol* 3: 23-24, 1975.
- 6- Grosfeld JL, Cooney DR, Smith J et al: Intra-abdominal complications following ventriculoperitoneal shunt procedures. *Pediatrics* 54: 791-796, 1974.
- 7- Hauani M, Findler G, Muggio-Sullam M et al: Acute appendicitis in children with a ventriculoperitoneal shunt. *Surg Neurol* 18: 69-71, 1982.
- 8- Keen PE, Weitzner S: Inflammatory pseudotumor of mesentery: A complication of ventriculoperitoneal shunt. Case report. *J Neurosurg* 38: 371-373, 1973.
- 9- Keucher TR, Mealey J: Long-term results after ventriculoatrial and ventriculoperitoneal shunting for infantile hydrocephalus. *J Neurosurg* 50: 179-186, 1979.
- 10- Latchaw JP, Hahn JF: Intraperitoneal pseudocyst associated with peritoneal shunt. *Neurosurgery* 8: 469-472, 1981.
- 11- Mzingo JR, Caunen JC: Vaginal perforation by a Raimondi peritoneal catheter in an adult. *Surg Neurol* 2: 195-196, 1974.
- 12- Murtagh F, Lehman R: Peritoneal shunts in the management of hydrocephalus. *JAMA*: 202: 1010-1014, 1967.
- 13- Nishijima M, Endoh S, Onyama H et al: Gastric perforation by a ventriculoperitoneal shunt. *Neurosurgery* 10: 754-756, 1982.
- 14- Parry SW, Schuhmacher JF, Lewellyn RC: Adominal pseudocysts and ascites formation after ventriculoperitoneal shunt procedures: Report of four cases *J Neurosurg* 43: 476-480, 1975
- 15- Patel CD, Matloub H: Vaginal perforation as a complication of ventriculoperitoneal shunt: Case report. *J Neurosurg* 38: 761-762, 1973.
- 16- Ramami PS: Extrusion of abdominal catheter of ventriculoperitoneal shunt into to scrotum: Case report. *J Neurosurg* 40: 772-773, 1974.
- 17- Rao CC, Kri hna, G, Haselby K et al: Ventriculobronchial fistula complicating ventriculoperitoneal shunt. *Anesthesiology* 47: 388-390, 1977.
- 18- Schulhof LA: Editorial comment to reference 4.
- 19- Wakai S: Extrusion of peritoneal catheter through the abdominal wall in a infant. *J Neurosurg* 57: 148-149, 1982.